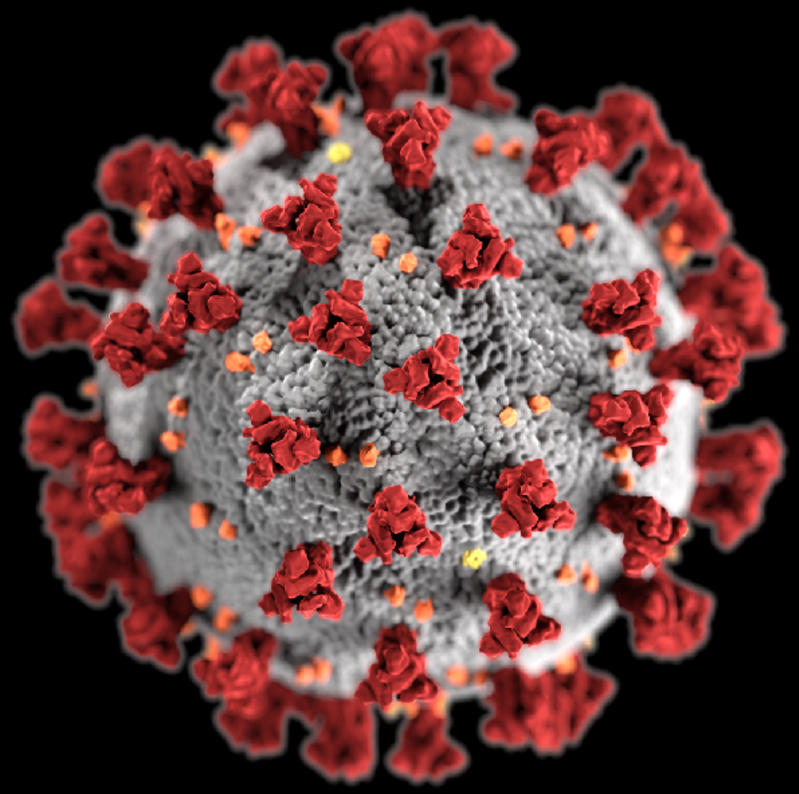

COVID-19

Doel en standaardverslag CT Thorax
CO-RADS en CT SEVERITY SCORE
Voorbeeldcasuïstiek

Handreiking Standaardverslag CT-thorax COVID inclusief CO-RADS en CT score
publieke versie

29-03-2020
Nederlandse Vereniging voor Radiologie
(NVvR) Netwerk COVID-19

- Doel CT
- CO-RADS
  - Casuïstiek
- CT Severity Score
- Stadiëring
- Standaardverslag

Doel Blanco CT Thorax COVID-19

1. Bepalen **verdenking** op COVID-19 aan de hand van (a)typische CT karakteristieken (CO-RADS).

2. Bepalen **ernst** van infectie aan de hand van % aangedane parenchym (CT Severity Score).

3. Bepalen **stadium** van infectie aan de hand van bekende patronen.
   Temporele evolutie - work in progress

4. Comorbiditeit.

5. Alternatieve diagnose.

CO-RADS

Mate van verdenking COVID-19:

- CO-RADS 1: Geen (op basis van CT)
- CO-RADS 2: Laag
- CO-RADS 3: Onzeker
- CO-RADS 4: Hoog
- CO-RADS 5: Zeer hoog
- CO-RADS 6: PCR +

CO-RADS

Typische kenmerken	Atypische kenmerken
multifocale matglasdensiteiten	dominante centrale / peribronchovasculaire distributie matglasdensiteiten / consolidaties
dominante perifere en basale distributie	dominante apicale distributie
onscherp gedemarkeerd	lymfadenopathie (wel in laat - kritiek stadium / bij superinfectie)
vasculaire verdikking	Niet passend bij COVID-19
rond aspect	cavitatie, calcificatie
crazy paving	tree-in-bud, bronchiolitis
matglas + consolidaties	nodulair patroon
(reversed) halo of andere tekenen van organisatie	massa
spider web	pleurale verbreding
curvilineaire (matglas) consolidaties	

CO-RADS 1

- Mate van verdenking COVID-19: Geen (op basis van CT)
- Toe te passen bij:
  - Normale pulmonale bevindingen.
  - Afwijkingen geheel passend bij niet-infectieuze pathologie, e.g.
    - Emfyseem
    - Sarcoïdose
    - Maligniteit, metastasen, postirradiatie veranderingen
    - Onveranderde fibrotisch veranderingen, (f)NSIP, UIP
- *NB. COVID-19 infect laat in de eerste dagen en bij een milde infectie soms geen afwijkingen zien.*

CORADS

CTSCORE

STAGING

VERSLAG

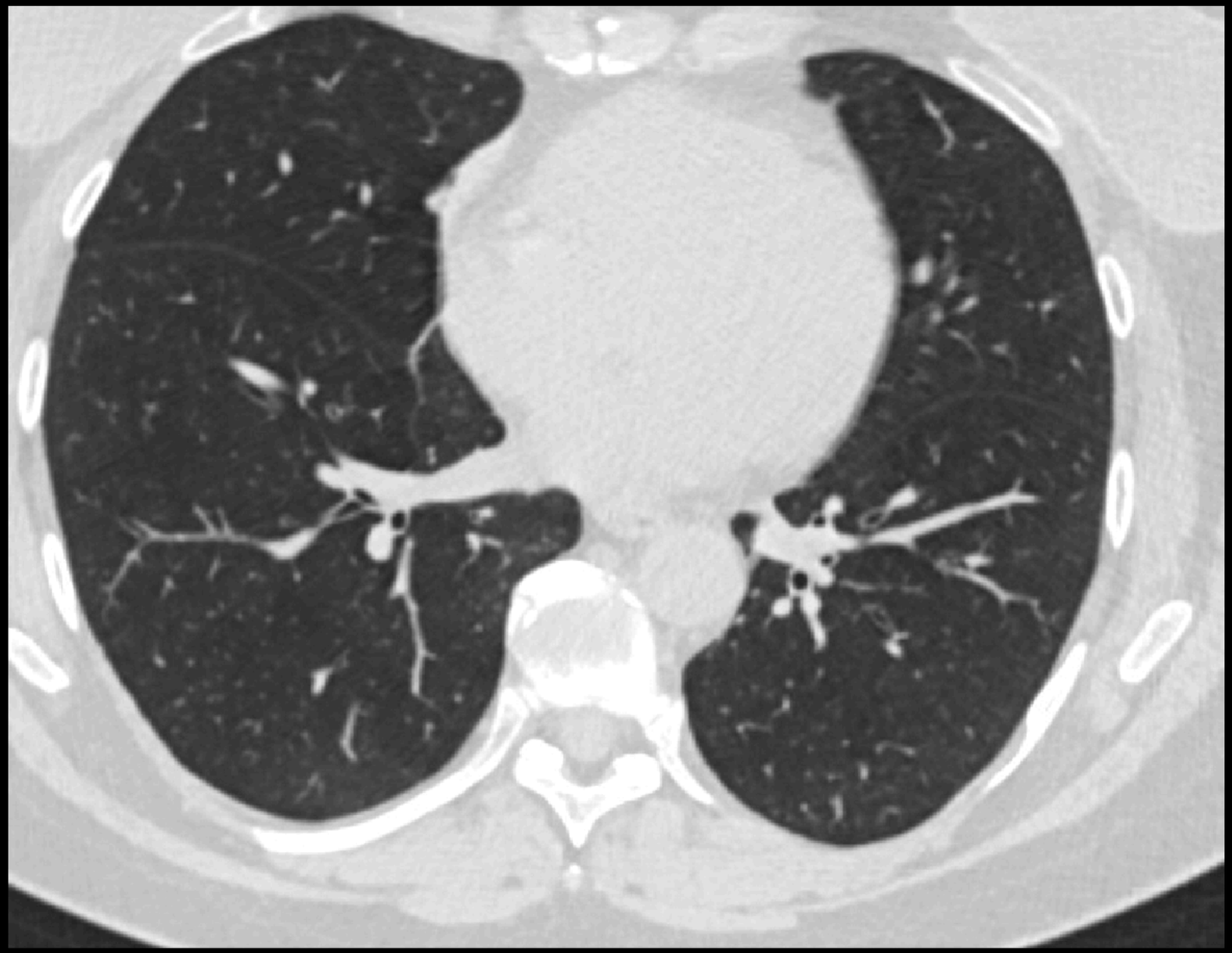

- 5 dagen klachten
- CT: Geen afwijkingen. CO-RADS-1
- PCR -

CO-RADS 2

- Mate van verdenking COVID-19: Laag.
- Alternatief infectieus beeld zonder argumenten voor COVID-19.
- Toe te passen bij:
  - Afwijkingen overeenkomstig met:
    - (infectieuze) bronchiolitis
    - bronchopneumonie
    - lobaire pneumonie
  - Geen typische kenmerken van COVID-19.

CORADS

CTSCORE

STAGING

VERSLAG

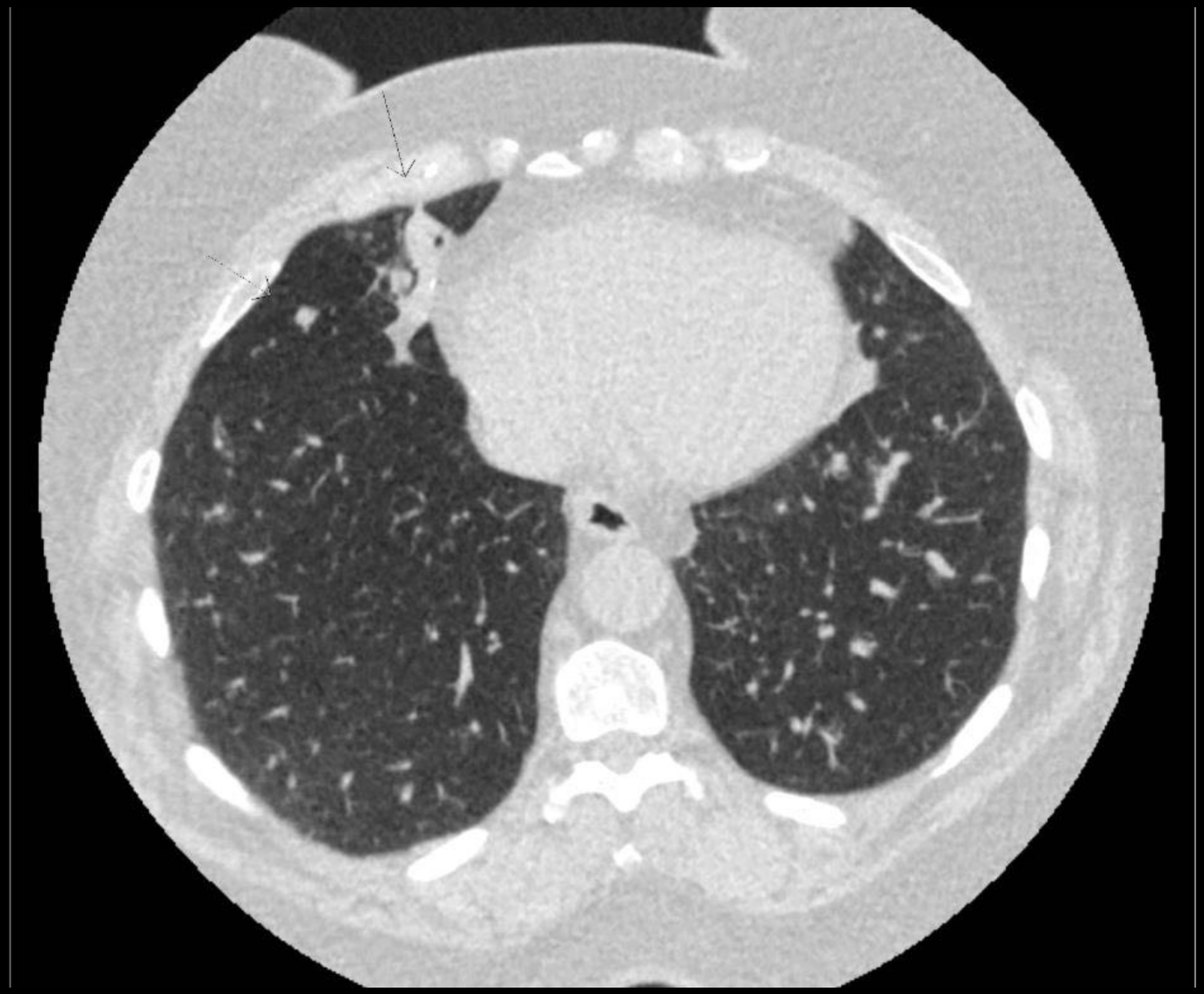

- CT: Consolidatie MK. Geen matglasdensiteiten.
- CO-RADS-2.

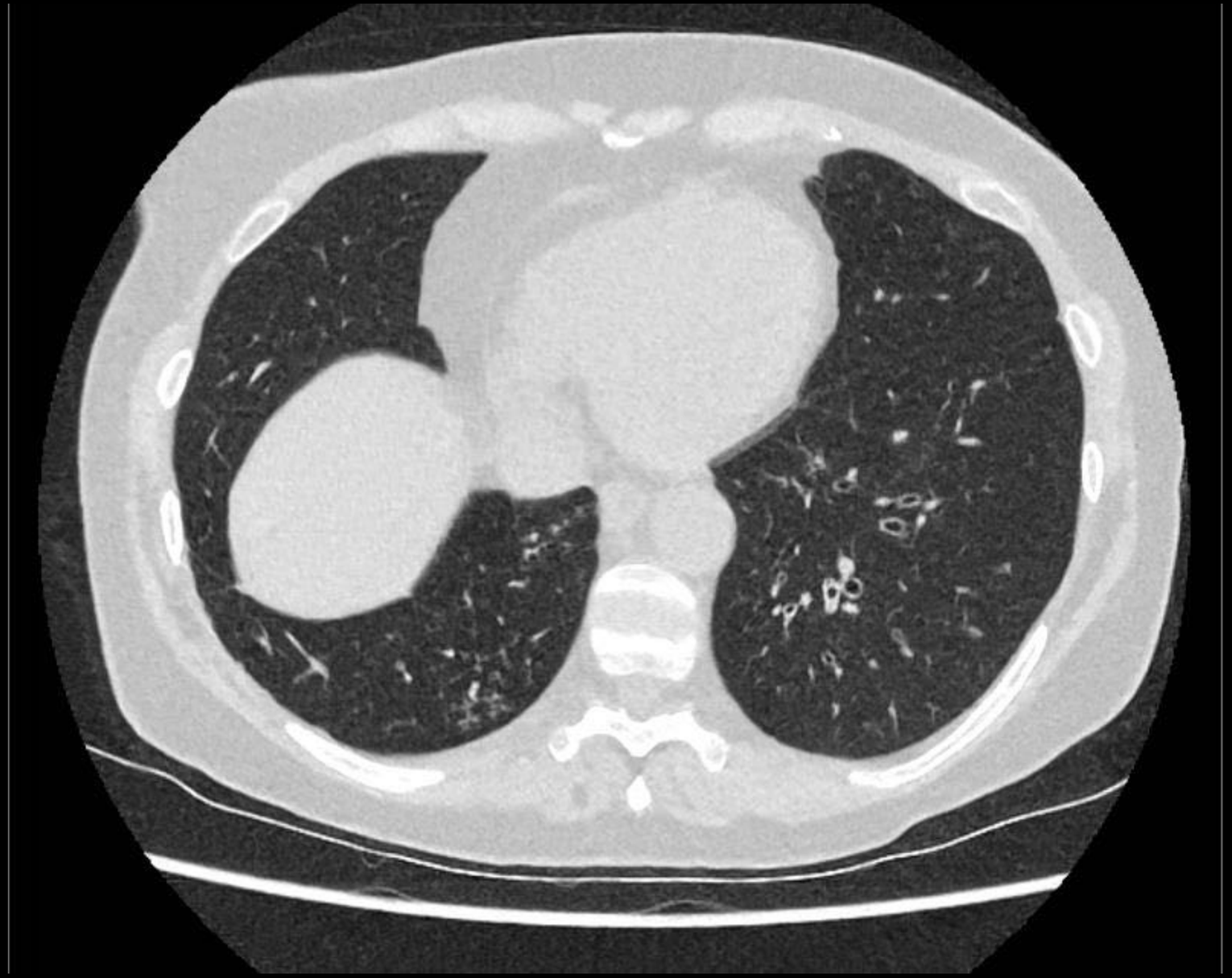

- CT: Bronchieëctasieën, bronchuswandverdikkingen en micronodulair tree-in-bud patroon.
- Geen matglasdensiteiten.
- CO-RADS-2.

- CT: Bronchuswandverdikkingen, tree-in-bud patroon en consolidatie.
- Geen matglasdensiteiten.
- CO-RADS-2.

CORADS

CTSCORE

STAGING

VERSLAG

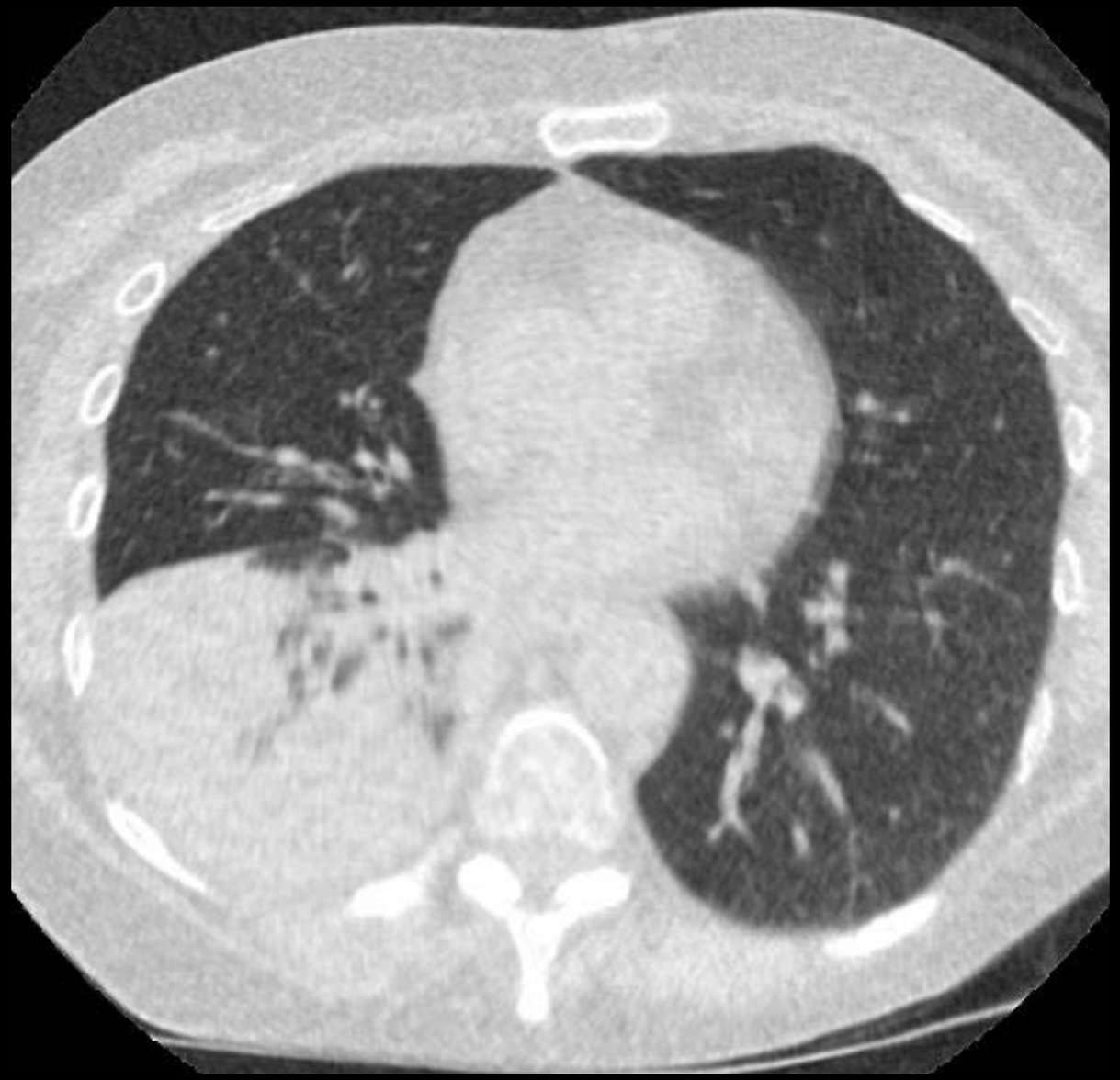

- CT: Consolidatie ROK. Bacteriële pneumonie.
- Geen matglasdensiteiten.
- CO-RADS-2.

CO-RADS 3

- Mate van verdenking COVID-19: Onzeker.
- CT met kenmerken van infectie, onduidelijk of COVID-19 hierbij een rol speelt, zoals:
  - Pneumonie met matglas
  - Aspecifieke matglasdensiteiten

CORADS

CTSCORE

STAGING

VERSLAG

- 1 dag klachten
- CT: Unifocaal matglasgebied. CO-RADS-3
- PCR -

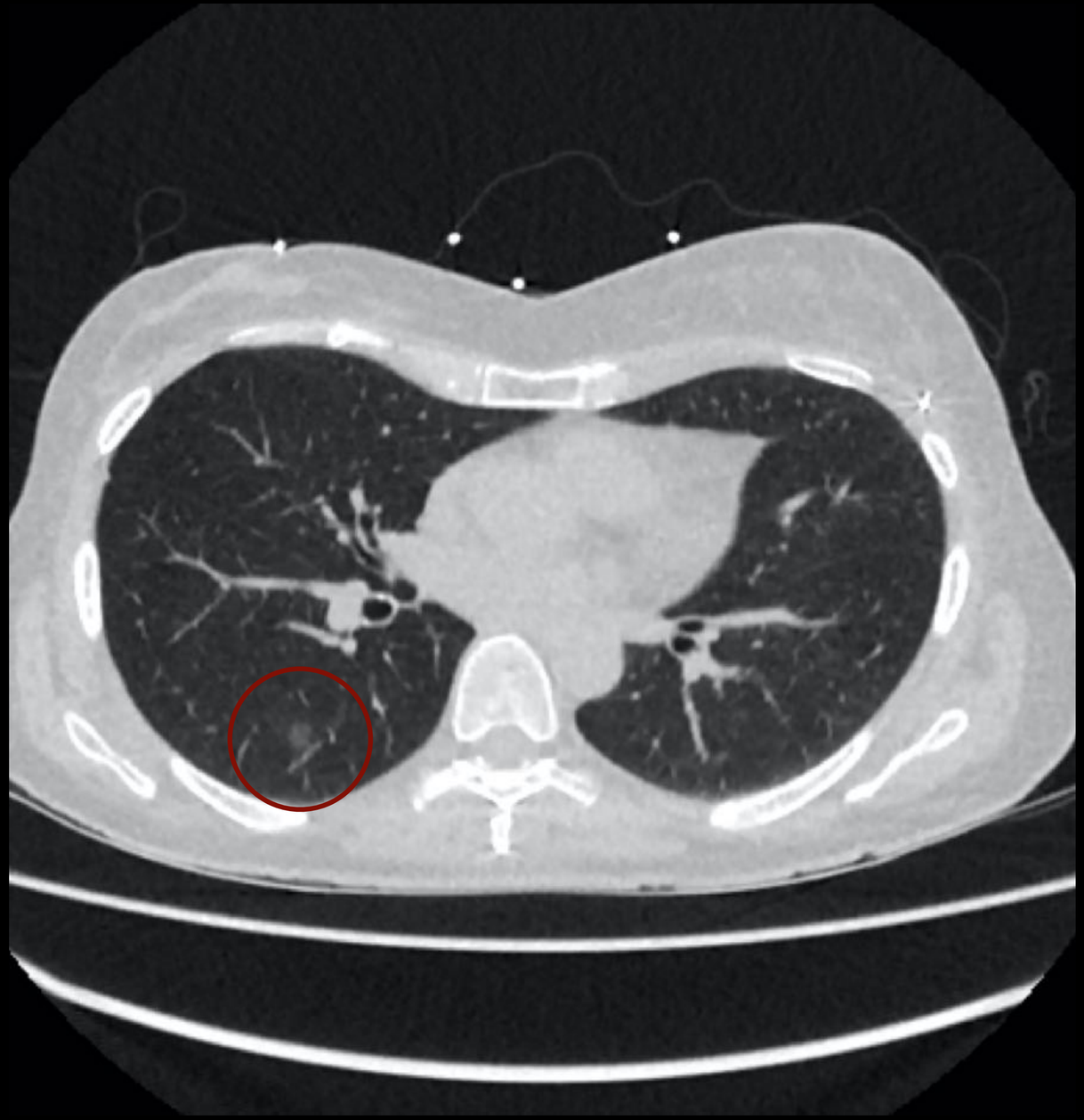

- CT: Unifocaal matglasgebied.
- CO-RADS-3

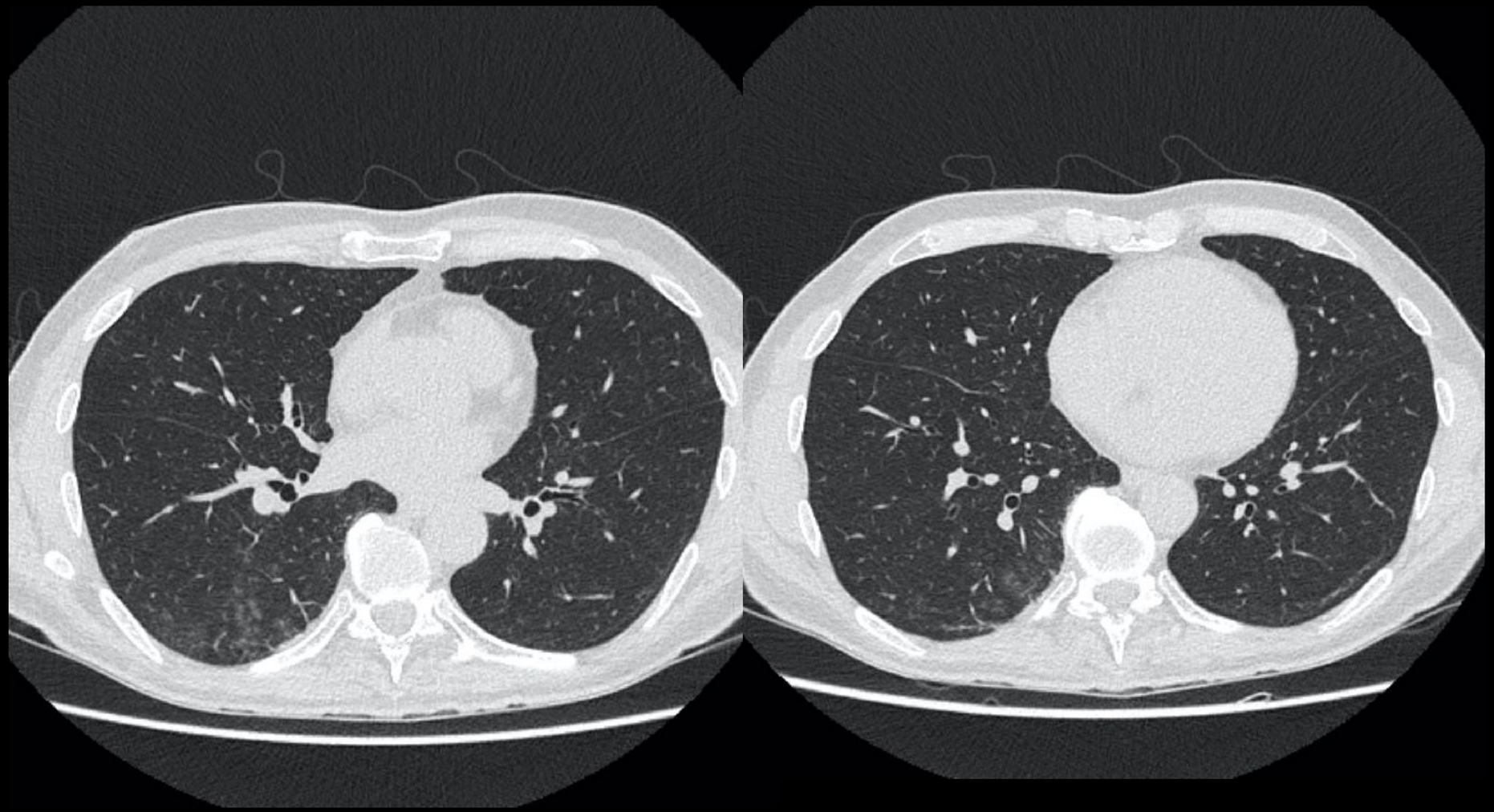

- CT: Unifocaal matglasgebied.
- CO-RADS-3

CORADS

CTSCORE

STAGING

VERSLAG

- CT: Unifocaal matglas ROK.
- CO-RADS 3

CORADS

CTSCORE

STAGING

VERSLAG

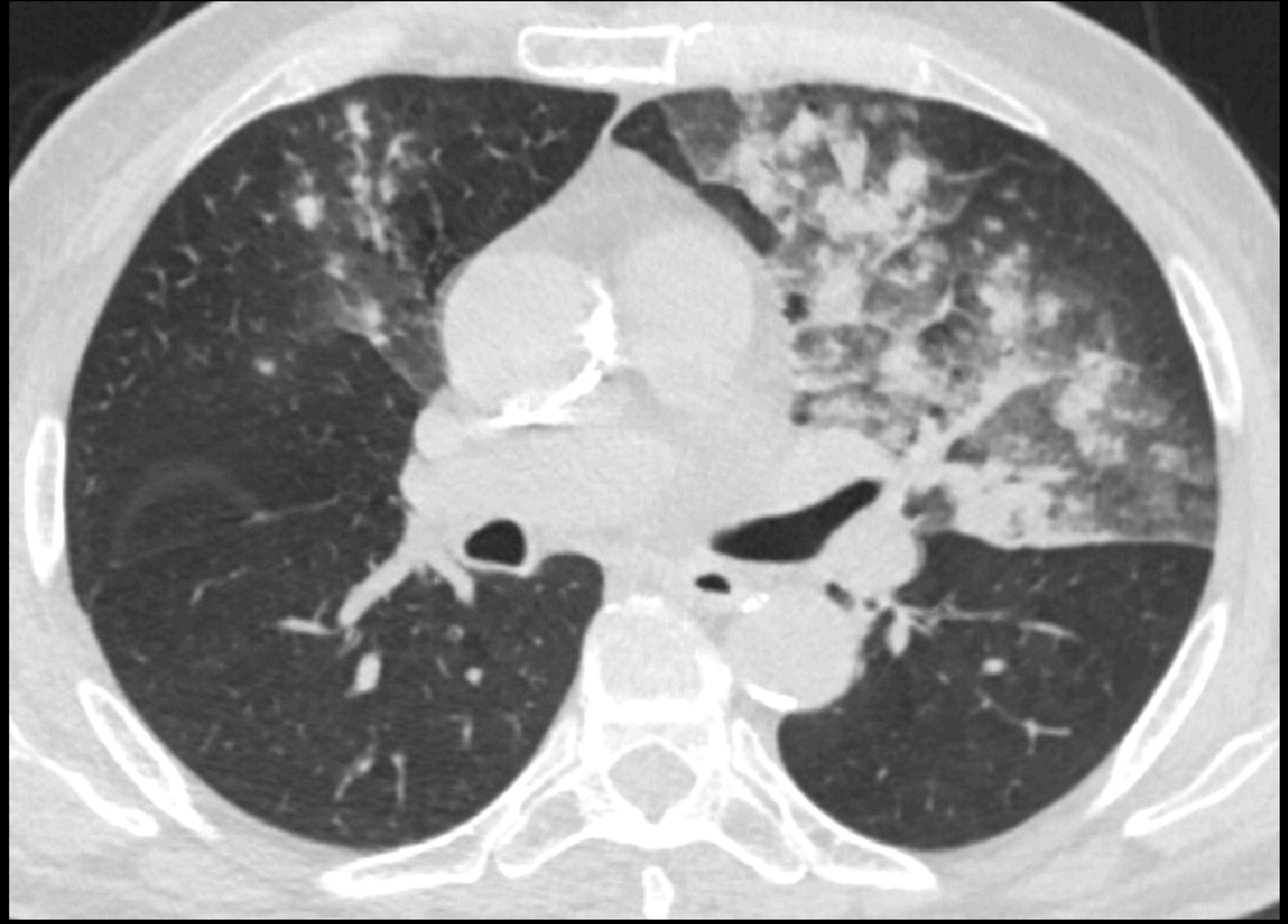

- 7 dagen klachten
- CT: Multifocale consolidaties met omgevend matglasattenuatie. CO-RADS-3
- PCR -

CORADS

CTSCORE

STAGING

VERSLAG

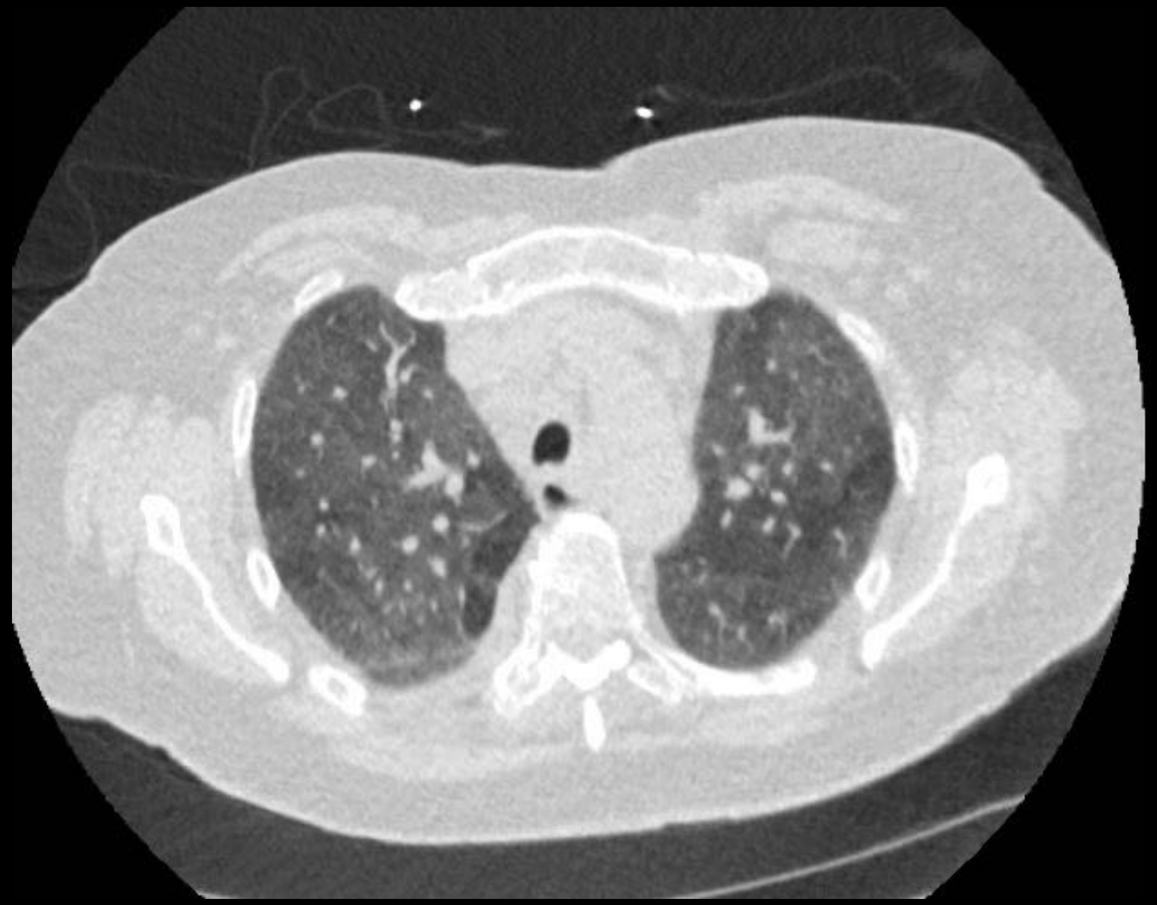

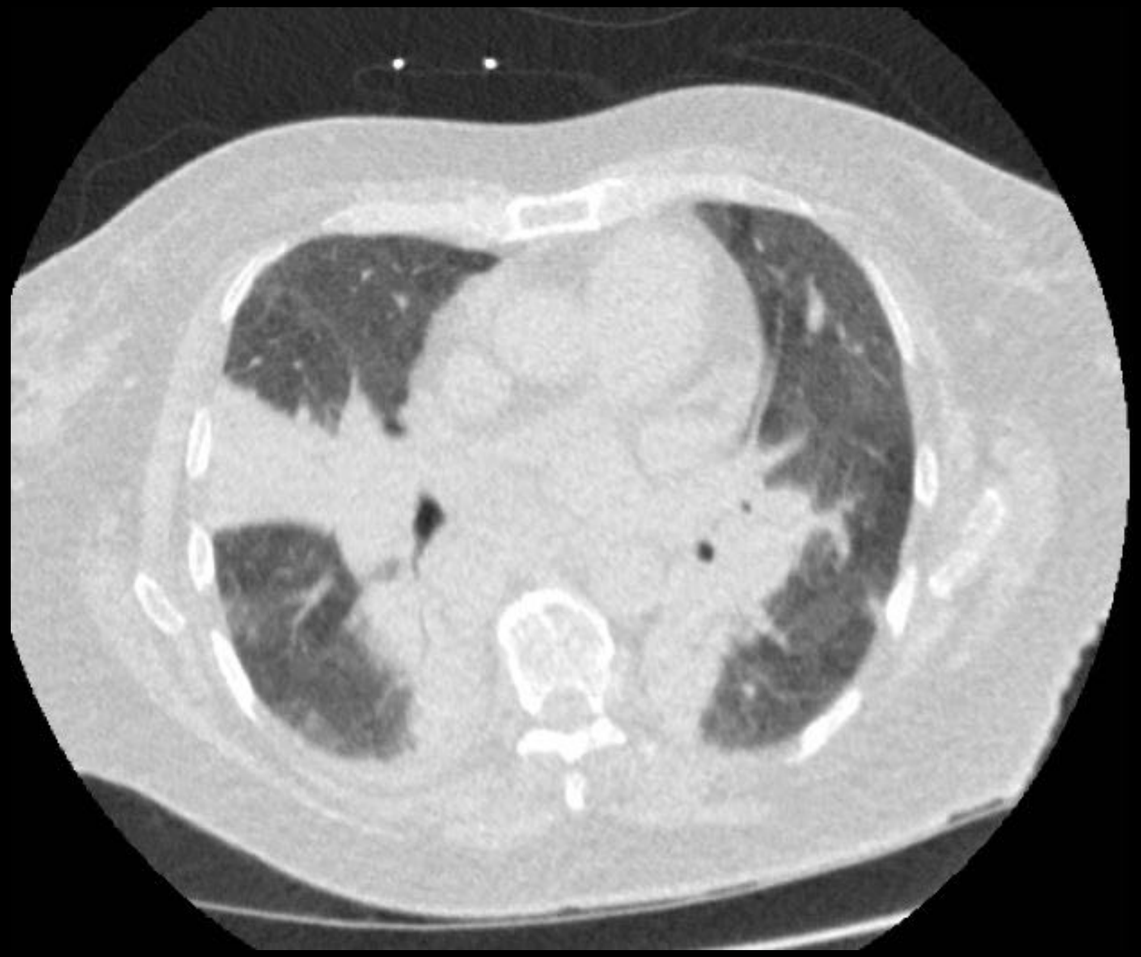

- CT: Bilaterale centrale consolidaties. Diffuse matglasafwijkingen. CO-RADS 3
- Influenza A en pulmonale hypertensie in de voorgeschiedenis. PCR -
- Opnieuw hoesten.
- Re-test: COVID-19 PCR- , Influenza A +

CO-RADS 4

- Mate van verdenking COVID-19: Hoog.
- CT afwijkingen verdacht voor COVID-19, maar niet geheel typisch, zoals:
  - Unilaterale matglasafwijkingen
  - Multifocale consolidaties zonder andere typische kenmerken

CORADS

CTSCORE

STAGING

VERSLAG

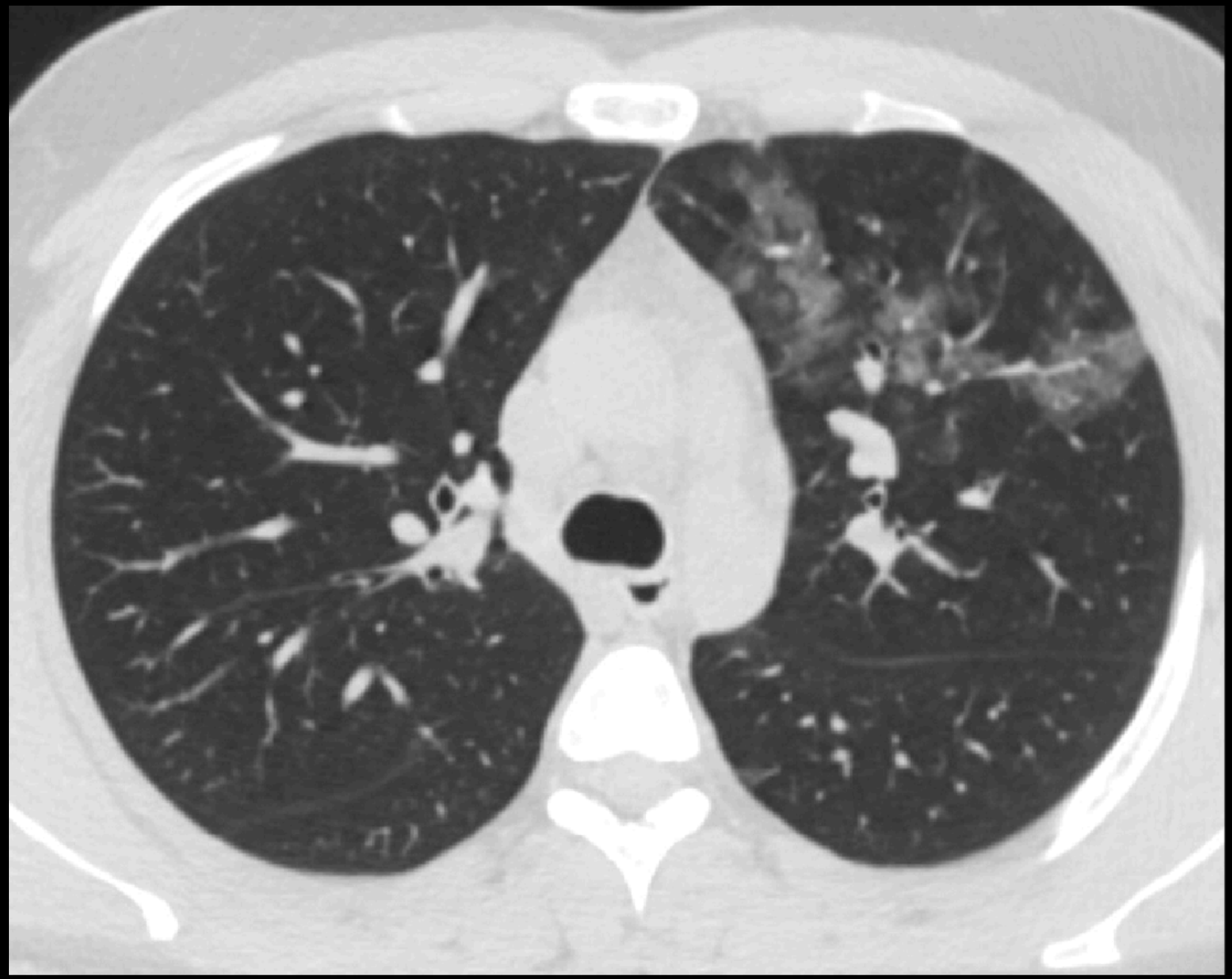

- 7 dagen klachten
- CT: Unilateraal matglas LBK. CO-RADS 4
- PCR +

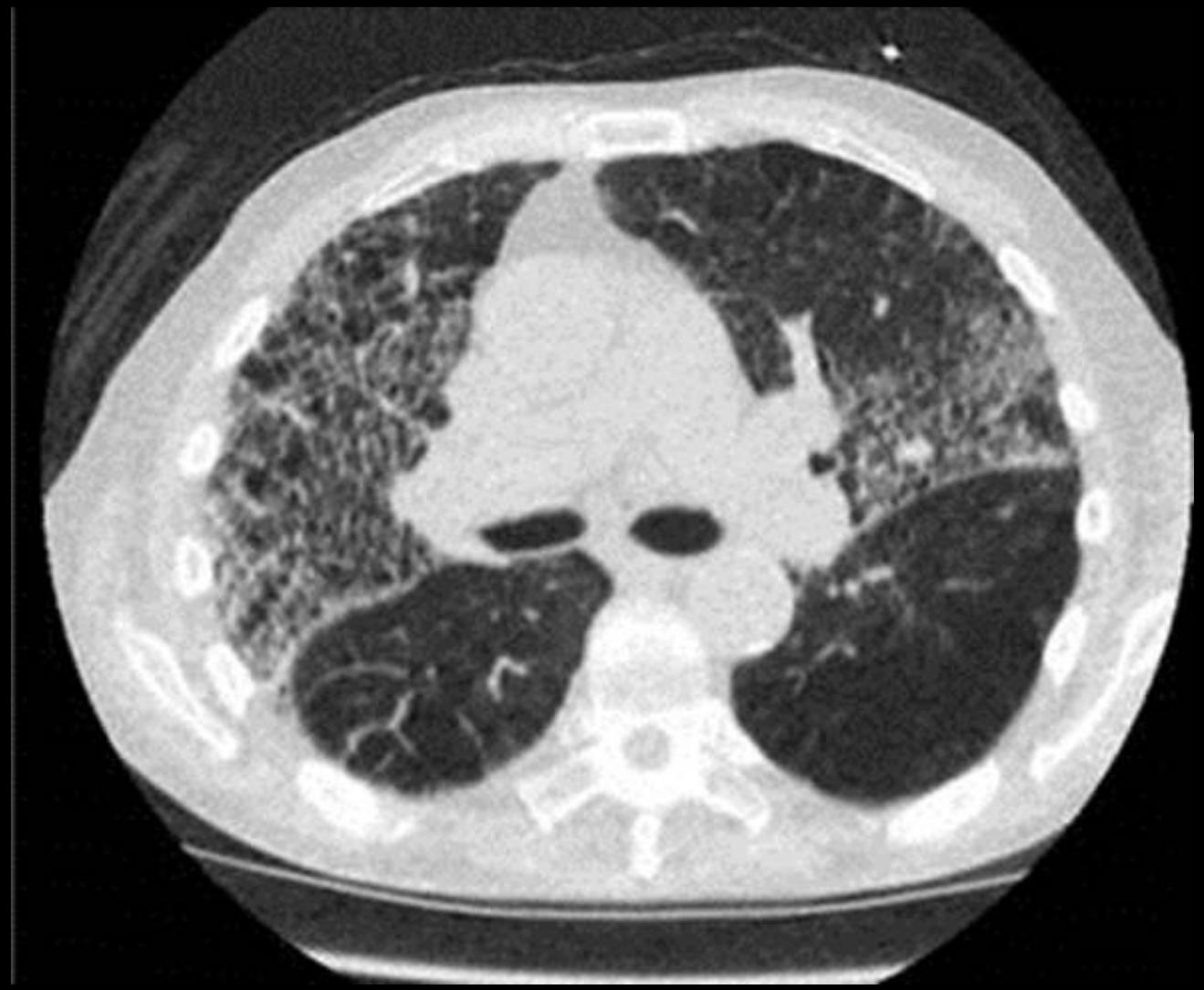

- CT: Bilaterale matglasdensiteiten. Onderliggend emfyseem.
- CO-RADS 4

CO-RADS 5

- Mate van verdenking COVID-19: Zeer hoog.
- CT afwijkingen met typisch patroon van COVID-19, zoals
  - Bilaterale multifocale perifere matglasdensiteiten
  - Dominante basale distributie
  - Evt. bijkomende consolidaties
  - Crazy paving
  - (Reversed) halo

CO-RADS 5

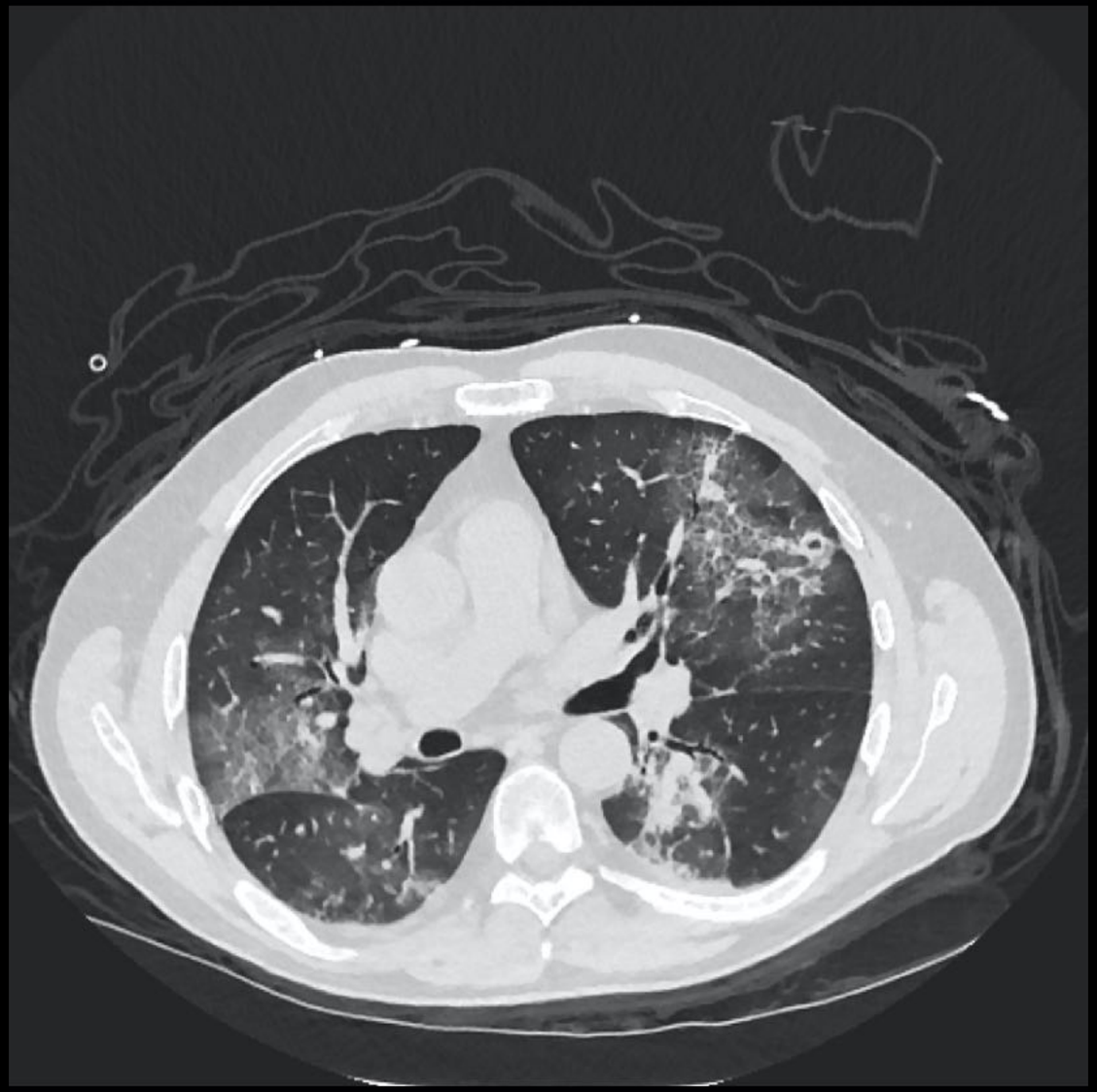

CO-RADS 5

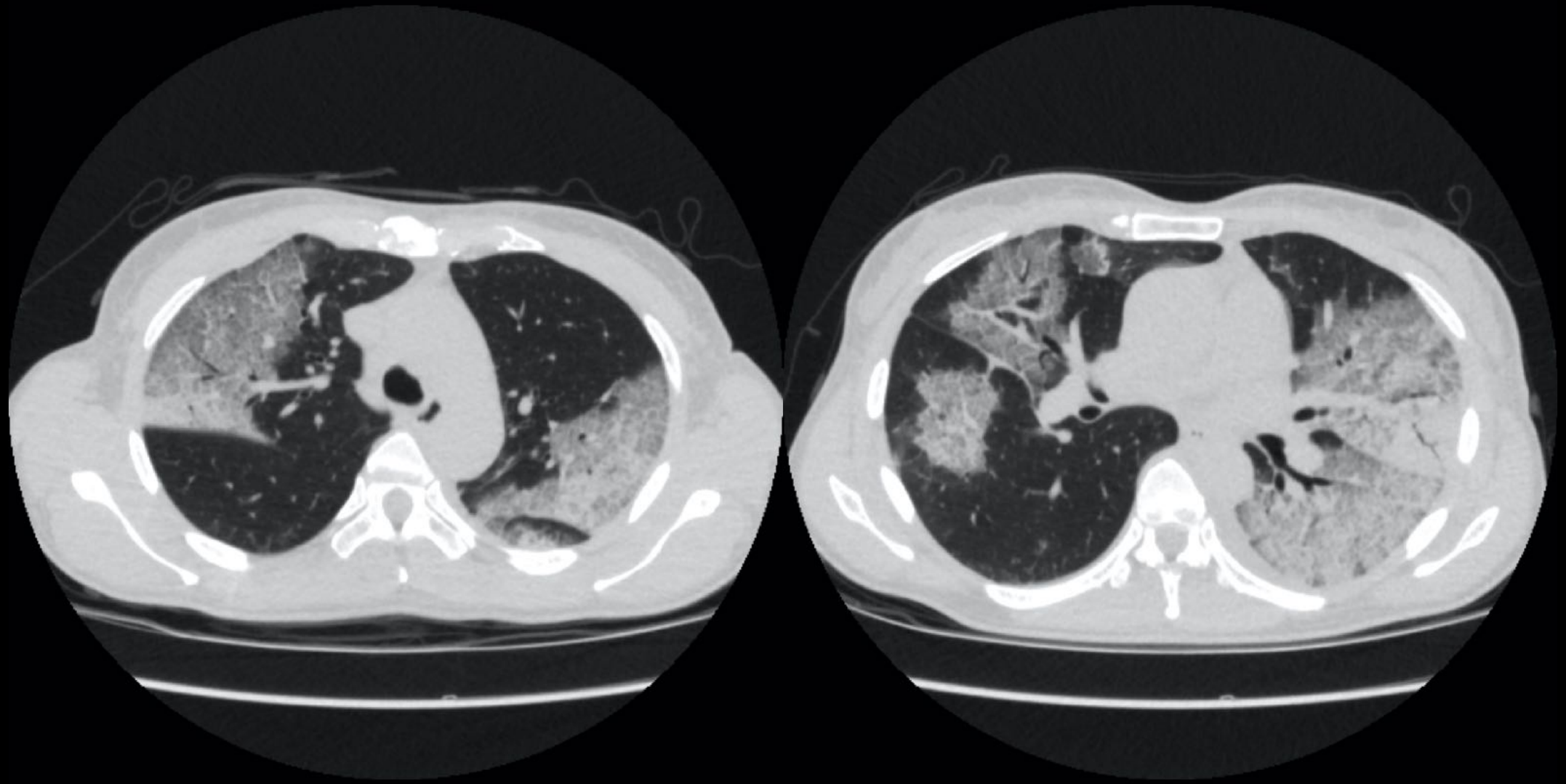

CO-RADS 5

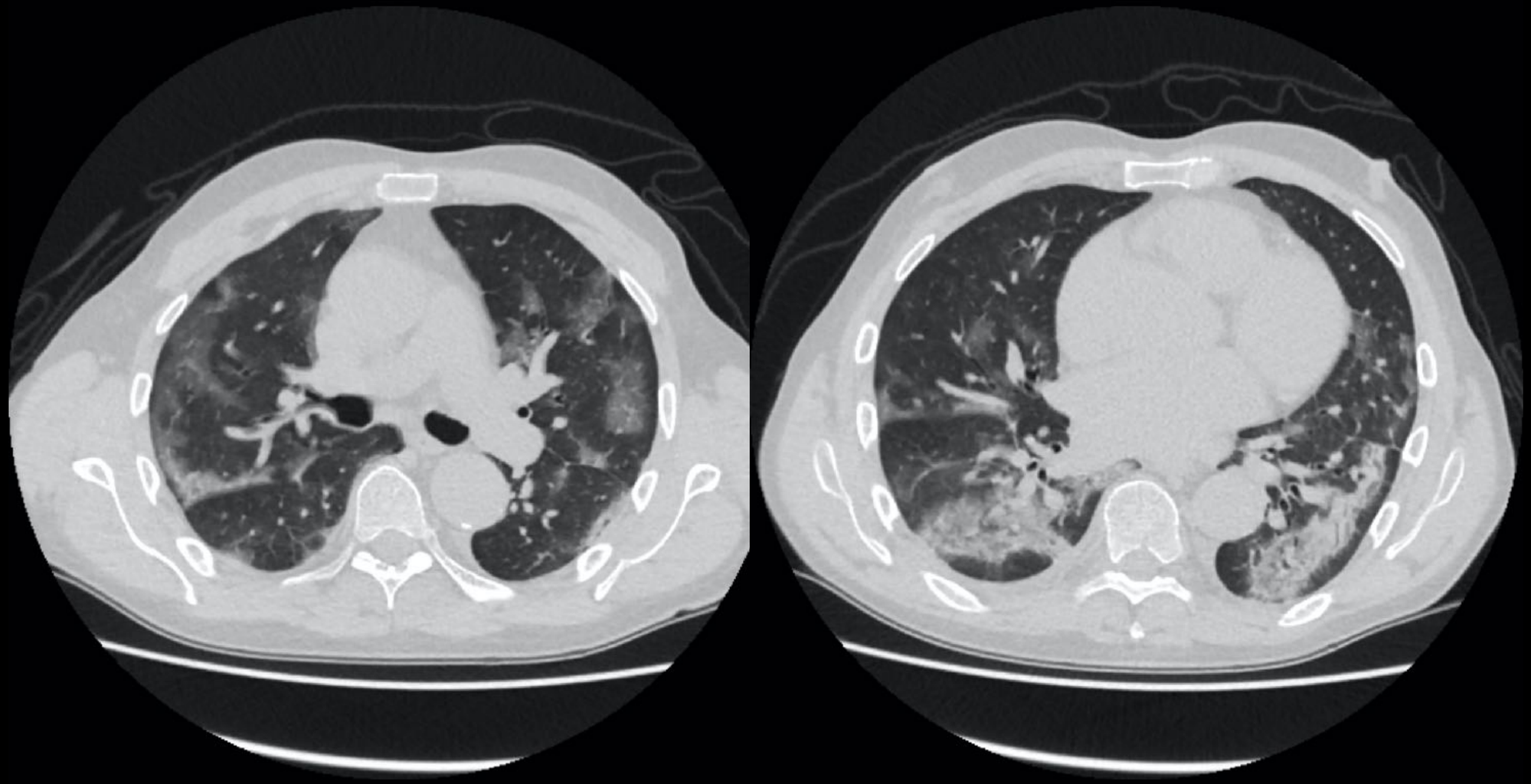

CORADS

CTSCORE

STAGING

VERSLAG

- 11 dagen klachten
- CT: Bilaterale uitgebreide multifocale GGO. Consolidaties beiderzijds basaal. Vasculaire verdikking +.
- CO-RADS 5
- PCR +

CORADS

CTSCORE

STAGING

VERSLAG

- 10 dagen klachten
- CT: Bilaterale multifocale GGO. Vasculaire verdikking+. Bandvormige afwijkingen rondom. CO-RADS 5
- PCR +

CT SEVERITY SCORE

- Indicatie voor ernst van infectie
- Eenvoudige follow-up
- Relevant bij CO-RADS (3), 4, 5, 6
- In toekomst mogelijk i.c.m. lab/klinische parameters bruikbaar in besluitvorming patiënten te selecteren of (nog) niet op te nemen.

CT SEVERITY SCORE

- % aangedaan longparenchym per kwab
- CT SEVERITY SCORE per kwab:
  - 0 % — 0 punten
  - < 5 % — 1 punt
  - 5-25 % — 2 punten
  - 25-50 % — 3 punten
  - 50-75 % — 4 punten
  - > 75 % — 5 punten

RBK
MK
ROK
LBK
LOK

Max 25 punten

Li et al., "The Clinical and Chest CT Features Associated with Severe and Critical COVID-19 Pneumonia."

CT SEVERITY SCORE

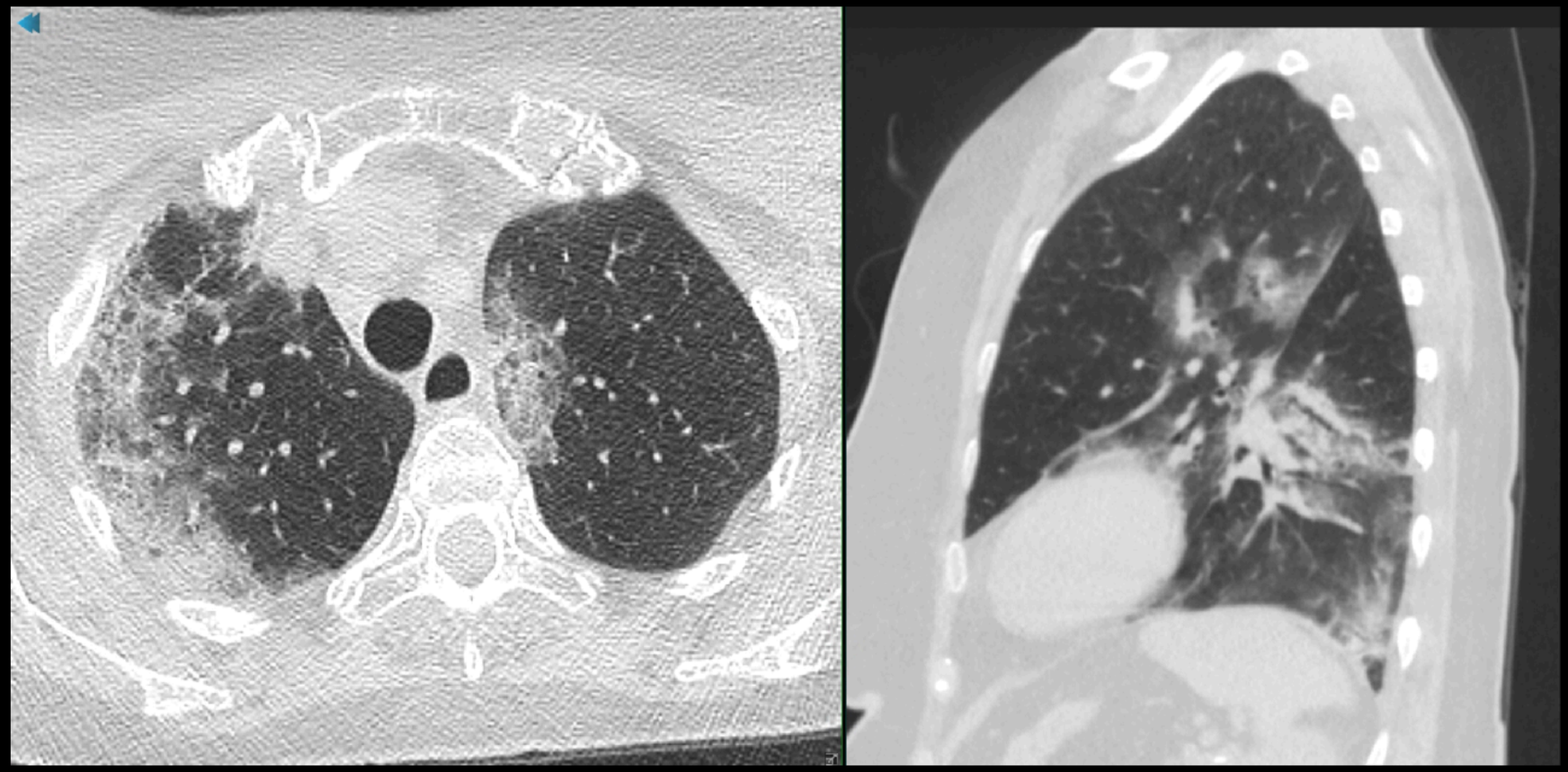

- Schatting per kwab
- Helpt om axiaal en sagittaal te kijken
- RBK 3 + MK 2 + ROK 1 + LBK 2 + LOK 3: 11

Staging

Work in progress
Maakt nog geen onderdeel uit van standaardverslag

• Initieel	1-4 dagen	GGO
• Progressive	5-8 dagen	Crazy Paving + ↑ CT SCORE
• Peak	10-13 dagen	Consolidatie + ↑ CT SCORE
• Absorption	>14 dagen	Geen crazy paving meer OP-patroon ↓ CT SCORE

- *Pan et al., "Time Course of Lung Changes On Chest CT During Recovery From 2019 Novel Coronavirus (COVID-19) Pneumonia."*

CORADS CTSCORE STAGING VERSLAG

Blanco CT Thorax
COVID Standaardverslagitems.

In bold items die het meest belangrijk zijn.
Dit standaardverslag is zelf om te bouwen naar het voor het ziekenhuis gebruikelijke en meest makkelijke format. De items zijn nu genummerd, met uitleg in de kopjes eronder.

1. Aard van klachten: ***
   Duur van klachten: *** dagen

2. Pleuravocht *** Pericardvocht *** Vergrote lymfeklieren:

3. **CO-RADS**: ***

4. **CT Severity Score**: ***

5. Relevante nevenbevindingen: ***

Conclusie:
*** CT Thorax.
CO-RADS ***
CT severity: ***
Relevante co-morbiditeit: ***

6. Disclaimer ***

Uitleg en voetnoten:
1. Bepaalt de a priori-kans op COVID-19 en het te verwachten stadium van de ziekte. Doordring aanvragers van het belang van volledigheid klinische gegevens voor interpretatie CT.

2. Doet o.b.v. CT kenmerken an sich een uitspraak hoe hoog de verdenking op COVID-19 is.
Mate van verdenking COVID -19:
CO-RADS 1: Geen (op basis van CT)
CO-RADS 2: Laag
CO-RADS 3: Onzeker
CO-RADS 4: Hoog
CO-RADS 5: Zeer hoog
CO-RADS 6: PCR +

3. Bespreekt het longbeeld, de kans op COVID-19 en de differentiaaldiagnose.
CT kan bij COVID-19 negatief zijn in de eerste dagen na het ontstaan van symptomen.
CO-RADS 5 lijkt een zeer sterk positief voorspellende waarde te hebben voor aanwezigheid COVID-19 bij een hoge a priori-kans.
CO-RADS 1 heeft mogelijk een hoge negatief voorspellende waarde bij klachten > 4 dagen en een hoge a priori-kans.
De interobserver variatie CORADS 2-4 is hoog en lijkt een slechte negatief of positief voorspellende waarde te hebben. Dit kan als disclaimer onder het verslag gezet worden.

Items die ter ondersteuning van CO-RADS interpretatie genoemd kunnen worden: Consolidaties, matglas, distributie, scherpe/onscherpe afgrenzing, crazy-paving, luchtbronchogrammen, lokaal verdikte vasculatuur, spider-web sign, (reversed) halo sign.
Alternatief, kenmerken die de aanwezigheid van COVID-19 ontkrachten zijn tree-in-bud, lobaire pneumonie, cavitatie, calcificatie, pleurale verbreding, massa, brochuswandverdikking.
Kan een rol is spelen in het bepalen van het stadium van de ziekte. Het indelen in stadia analoog aan Pan et al., Radiology is work-in-progress. Dit wordt nu niet (meer) in het standaardverslag toegepast.

4. Bepaalt de uitgebreidheid van de ziekte. Mogelijk geeft de mate van aangedaan parenchym een indicatie voor ernst/verloop van de infectie en kan deze gebruikt worden voor follow-up.
Dit alleen noemen bij CO-RADS 3-6. Kwantitatieve score:
Per kwab aangedaan (%) – max. 25 punten.
0%: 0 punten
<5%: 1 punt
5-25%: 2 punten
25-50%: 3 punten
50-75%: 4 punten
>75%: 5 punten

RBK:
MK:
ROK:
LBK:
LOK:
Totaal CT Score:

5. Bepaalt de co-morbiditeit, in het bijzonder emfyseem, fibrose, coronaire ziekte, tumoren, metastasen, ander onderliggend longlijden. Aanvullende relevante pathologie abdominaal en ossaal.

6. Kan de lezer waarschuwen voor foutnegatieve CT in de eerste dagen na presentatie klachten en kan gebruikt worden om te noemen dat de CO-RADS geïnterpreteerd moet worden met klinische gegevens, om te beoordelen of de patiënt COVID-19 zou kunnen hebben.